

Η οστεοαρθροπάθεια Charcot στο διαβητικό πόδι

Ν. Παπάνας

Περίληψη

Το διαβητικό πόδι παραμένει σημαντικό αίτιο νοσηρότητας. Η οστεοαρθροπάθεια Charcot αποτελεί ειδική εκδήλωση της διαβητικής νευροπάθειας. Παραδοσιακά, δύο θεωρίες έχουν διατυπωθεί για την παθογένειά της. Η πρώτη περιλαμβάνει τη διαταραχή του αυτόνομου νευρικού συστήματος, η οποία ευθύνεται για την αυξημένη αιματική ροή στο πόδι. Η τελευταία με τη σειρά της αυξάνει την οστική απορρόφηση, με τελικό αποτέλεσμα τις οστικές αλλοιώσεις. Η δεύτερη επικεντρώνεται στην απώλεια της αίσθησης του πόνου καθώς και της προστατευτικής αισθητικότητας. Έτσι το πόδι καθίσταται επιρρεπές σε επαναλαμβανόμενους τραυματισμούς, με βαθμιαία εγκατάσταση οστικής παθολογίας. Πρόσφατα έχουν προταθεί και άλλοι εναλλακτικοί μηχανισμοί, κυριότερος από τους οποίους είναι η τοπική υπέρμετρη φλεγμονή. Στην πράξη, η οστεοαρθροπάθεια Charcot εκδηλώνεται ως ερυθρό, θερμό πόδι με οίδημα, συνηθέστερα ανώδυνο, σε ασθενείς με κλινικά σημαντική νευροπάθεια. Συχνά μάλιστα ως εκλυτικός παράγοντας αναφέρεται μικρός τραυματισμός. Η οστεοαρθροπάθεια Charcot διακρίνεται σε οξεία και χρόνια φάση. Η ορθή διάγνωση στηρίζεται ακριβώς σε αυτήν την κλινική εικόνα (πάντα με υψηλό βαθμό υποψίας) και υποβοηθείται από τις απεικονιστικές τεχνικές (απλές ακτινογραφίες, σπινθηρογράφημα οστών, μαγνητική τομογραφία). Ο θεμέλιος λίθος της αντιμετώπισης είναι η άμεση και ενδεδειγμένη αποφόρτιση μέχρι την υποχώρηση των σημείων της τοπικής φλεγμονής. Η χειρουργική επέμβαση συνήθως χρειάζεται σε ασθενείς με σοβαρού βαθμού χρόνιες παραμορφώσεις και/ή αστάθεια της άρθρωσης.

Εισαγωγή

Το διαβητικό πόδι αποτελεί τη σύνθετη παθολογία που εντοπίζεται κάτωθεν των σφυρών και περιλαμβάνει τη νευροπάθεια και/ή την αρτηριοπάθεια και τη λοίμωξη^{1,2}. Είναι σημαντικό αίτιο νοσηρότητας ανά τον κόσμο^{1,2}. Ειδική εκδήλωση νευροπάθειας αποτελεί και η οστεοαρθροπάθεια Charcot^{3,4}, που περιγράφεται στην παρούσα βραχεία ανασκόπηση.

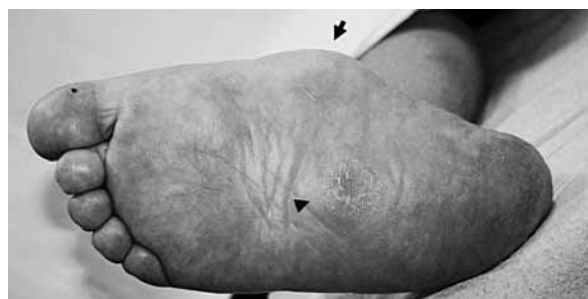Η οστεοαρθροπάθεια Charcot αποτελεί χρόνια προοδευτική νόσο των οστών και των αρθρώσεων, η οποία χαρακτηρίζεται από, συνηθέστερα ανώδυνη, καταστροφή αυτών σε άκρα που έχουν χάσει την αισθητικότητά τους λόγω νευροπάθειας^{3,4}. Η κλασική περιγραφή της αποδίδεται στον JM Charcot το 1868, αν και οι πρώτες παρατηρήσεις είχαν ήδη δημοσιευθεί στις αρχές του 19^{ου}

Εξωτερικό Ιατρείο Διαβητικού
Ποδιού,
Β' Παθολογική Κλινική,
Δημοκρίτειο Πανεπιστήμιο
Θράκης

αίων^{5,6}. Η οντότητα αυτή περιγράφεται με πολλούς άλλους όρους, όπως νευροπαθητική άρθρωση, νευροαρθροπάθεια, άρθρωση Charcot, πόδι Charcot κ.λπ³. Δεν τη συναντούμε μόνο στον Σακχαρώδη Διαβήτη (ΣΔ) αλλά και σε άλλες νόσους που επιφέρουν βλάβη των περιφερικών νευρών, κυριότερες από τις οποίες είναι η σύφιλη (νοτιάς φθίση), η λέπρα, η μηνιγγομυελοκήλη κ.ά.^{3,4,6}. Πράγματι η περιγραφή του Charcot αφορούσε στη σύφιλη⁵. Σήμερα όμως, με τη ραγδαία αύξηση των διαβητικών ασθενών στον κόσμο και την εξαφάνιση σχεδόν των άλλων αιτιών, το συχνότερο αίτιο είναι ο ΣΔ^{3,4,8,9}.

Επιδημιολογία

Η συχνότητα της οστεοαρθροπάθειας Charcot υπολογίζεται στο 0.8-8% με αυξητική τάση στις νεότερες μελέτες, ενώ δεν φαίνεται να υπάρχει διαφορά μεταξύ των δύο φύλων^{3,4}. Η πλειονότητα των ασθενών βρίσκεται στην 5η και 6η δεκαετία της ζωής τους και το 80% περίπου έχει διάρκεια ΣΔ άνω των 10 ετών. Για λόγους που δεν έχουν διευκρινιστεί, είναι ιδιαίτερα συχνή έπειτα από μεταμόσχευση νεφρού. Κλινικώς διαπιστώνεται αμφοτερόπλευρη οστεοαρθροπάθεια Charcot σε ποσοστό 9-10%^{3,4,7}. Η συχνότητα της αμφοτερόπλευρης προσβολής είναι όμως πολύ υψηλότερη (μέχρι 75%), αν η αναζήτησή της βασιστεί σε πιο ευαίσθητες μεθόδους, όπως η αξονική και η μαγνητική τομογραφία^{3,4,7}. Χαρακτηριστικά, ασθενής του Εξωτερικού Ιατρείου Διαβητικού Ποδιού της Β' Παθολογικής Κλινικής του Δημοκριτείου Πανεπιστημίου Θράκης προσήλθε με χρόνια αμφοτερόπλευρη οστεοαρθροπάθεια Charcot: στο δεξιό πόδι χρονολογείται από οκταετίας (Εικ. 1) και στο α-

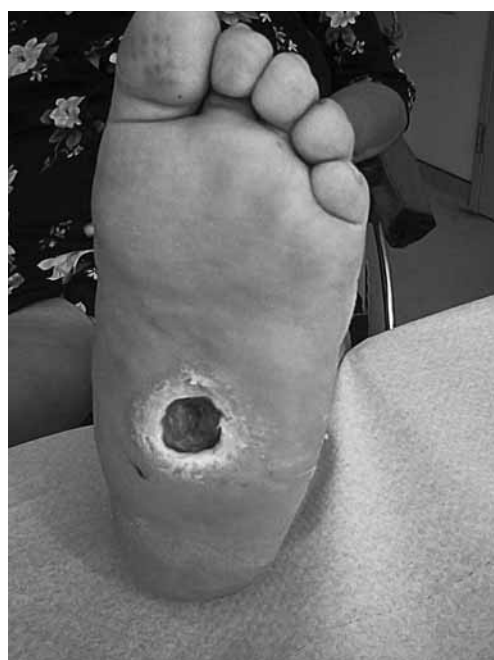

Εικ. 1. Χρόνια οστεοαρθροπάθεια Charcot στο δεξιό πόδι ασθενούς μας. Διακρίνονται η προπέτεια του έσω χείλους (βέλος) και η παραμόρφωση τύπου rocker-bottom (κεφαλή βέλους). Από το Εξωτερικό Ιατρείο Διαβητικού Ποδιού, Β' Παθολογική Κλινική, Δημοκρίτειο Πανεπιστήμιο Θράκης.

ριστερό πόδι από διατίας (Εικ. 2). Και στις δύο περιπτώσεις είχε προηγηθεί ήπιος τραυματισμός κατά τη διάρκεια αγροτικής εργασίας. Στο αριστερό πόδι είχε ως επιπλοκή αναπτυχθεί εξέλκωση, η οποία με τη σειρά της είχε οδηγήσει σε οστεομυελίτιδα (Εικ. 2).

Τα τελευταία χρόνια διερευνάται και η πιθανή αύξηση της συχνότητας της οστεοαρθροπάθειας Charcot^{3,4,7,8}. Σίγουρα η αυξημένη συχνότητα οφείλεται, κατά ένα μέρος, στην αυξημένη επαγρύπνηση, όπως και στη βελτίωση της διάγνωσης^{3,4,7,8}. Όμως στην αύξηση φαίνεται να συμβάλλει και η παράταση της επιβίωσης των κάτω άκρων λόγω της μείωσης των ακρωτηριασμών. Κατά ειρωνικό τρόπο, η αντιμετώπιση των ασθενών συχνά σε εξωτερική βάση με αποτέλεσμα την ταχύτερη κινητοποίησή τους, όπως και η αυξανόμενη χρήση επεμβάσεων για τη βελτίωση της αιμάτωσης του σκέλους (αγγειοπλαστική, παρακαμπτήρια μοσχεύματα), πιθανότατα συμμετέχουν στην αύξηση της συχνότητας της οστεοαρθροπάθειας Charcot^{4,10}.

Οι κύριοι παράγοντες κινδύνου για οστεοαρθροπάθεια Charcot σε ασθενή με ΣΔ είναι οι ακόλουθοι^{3,4,7,8}: 1) Μακρά διάρκεια ΣΔ, 2) Βαριά περιφερική νευροπάθεια, 3) Νευροπάθεια ΑΝΣ, 4)



Εικ. 2. Χρόνια οστεοαρθροπάθεια Charcot στο αριστερό πόδι της ίδιας ασθενούς. Η παραμόρφωση έχει οδηγήσει σε εξέλκωση, της οποίας επιπλοκή είναι η οστεομυελίτιδα. Από το Εξωτερικό Ιατρείο Διαβητικού Ποδιού, Β' Παθολογική Κλινική, Δημοκρίτειο Πανεπιστήμιο Θράκης.

Επαρκής περιφερική κυκλοφορία, 5) Οστεοπόρωση, 6) Λοιπές επιπλοκές του ΣΔ, 7) Μεταμόσχευση νεφρού, 8) Νευρογενής ανορεξία.

Ενδιαφέρον παρουσιάζει και η πιθανή διαφορά μεταξύ των δύο τύπων του ΣΔ επί ασθενών με οστεοαρθροπάθεια Charcot. Σύμφωνα με μια μελέτη, η διάρκεια του ΣΔ είναι μεγαλύτερη σε διαβητικούς τύπου 1 έναντι διαβητικών τύπου 2 (24 ± 8.4 έναντι 13 ± 8.1 ετών, $p < 0.001$), η ηλικία κατά τη διάγνωση είναι μικρότερη σε διαβητικούς τύπου 1 (42 ± 10.2 έναντι 59 ± 7.8 ετών, $p < 0.001$) και υπάρχει θετική συσχέτιση ηλικίας-διάρκειας ΣΔ μόνο στον ΣΔ τύπου 1 ($r = 0.487$, $p < 0.001$)¹¹.

Παθογένεια

Δύο είναι οι κύριες θεωρίες που έχουν προταθεί για την παθογένεια^{3,4,8,9,12-17}. Η νευροαγγειακή ή γαλλική θεωρία (Charcot) και η νευροτραυματική ή γερμανική θεωρία (Volkman-Virchow). Σύμφωνα με την πρώτη, η βλάβη των νεύρων σε επίπεδο Αυτόνομου Νευρικού Συστήματος (ΑΝΣ) οδηγεί σε αυξημένη αιμάτωση, με αποτέλεσμα την οστεοπόρωση^{3,4,8,13,17}. Η τοπική υπερκινητική κυκλοφορία αποδεικνύεται και από το θερμό ερυθρό πόδι, ενώ, αντίθετα, η περιφερική αρτηριοπάθεια φαίνεται ότι προστατεύει από οστεοαρθροπάθεια Charcot^{3,4,8,13,17}.

Σύμφωνα με τη δεύτερη θεωρία, η υπαισθησία και η μειωμένη αντίληψη του πόνου σε επίπεδο Περιφερικού Νευρικού Συστήματος (ΠΝΣ) επιτρέπει τους επαναλαμβανόμενους μικροτραυματισμούς της άρθρωσης, με αποτέλεσμα τη φθορά αυτής^{3,4,8,13,18}. Ως αποτέλεσμα το πόδι υφίσταται επανειλημμένους τραυματισμούς. Πράγματι, τραυματισμός μπορεί να αναφέρεται στο ιστορικό πριν από την εκδήλωση της οστεοαρθροπάθειας Charcot σε ποσοστό 25-50%^{3,4,8,13}.

Άλλοι παράγοντες που έχουν ενοχοποιηθεί περιλαμβάνουν^{3,4,8,13}: 1) Οστική παθολογία, 2) Ιδιαίτερη μορφή νευροπάθειας, 3) Μη ενζυματική γλυκοζυλίωση, 4) Αυξημένες πελματιαίες πιέσεις, 5) Φλεγμονή.

Ξεκινώντας από τον πρώτο παράγοντα, οι ασθενείς με οστεοαρθροπάθεια Charcot φαίνεται πως έχουν μειωμένη οστική πυκνότητα σε σύγκριση με εκείνους με κοινή νευροπάθεια¹⁹. Χαρακτηριστικά, υπάρχουν ενδείξεις αυξημένης οστεοκλαστικής δραστηριότητας σε ασθενείς με οστεοαρθροπάθεια Charcot¹⁹. Θα περιμέναμε λοιπόν συχνότερα κατάγματα της άρθρωσης του Lisfranc στους ασθενείς με οστεοπενία και συχνότερα χα-

λάρωση της άρθρωσης του Lisfranc στους ασθενείς χωρίς οστεοπενία, αλλά αυτό δεν συμβαίνει, εν μέρει αποδυναμώνοντας τη θεωρία.

Ιδιαίτερη μορφή νευροπάθειας, με διατήρηση της λεπτής αφής και της αίσθησης του θερμού, αλλά απώλεια της αίσθησης του ψυχρού, έχει αναφερθεί παλιότερα στους ασθενείς με οστεοαρθροπάθεια Charcot, αλλά δεν επιβεβαιώθηκε²⁰. Ο ρόλος της μη ενζυματικής γλυκοζυλίωσης υποστηρίζεται από μελέτες του αχιλλείου τένοντα με ηλεκτρονικό μικροσκόπιο, στις οποίες διαπιστώθηκε αυξημένος αριθμός και πάχος ινών κολλαγόνου²¹. Αυτό, θεωρητικά, μπορεί να συμβάλει στη βράχυνση του αχιλλείου τένοντα, με αποτέλεσμα την ανακατανομή των πιέσεων και τον επαναλαμβανόμενο τραυματισμό του άκρου ποδός²¹. Σύμφωνα με άλλους, οι ασθενείς με οστεοαρθροπάθεια Charcot παρουσιάζουν αυξημένες πελματιαίες πιέσεις σε σύγκριση με εκείνους με κοινή νευροπάθεια²². Οι κορυφαίες τιμές πιέσεων σημειώνονται στο πρόσθιο τμήμα του ποδός. Με μηχανισμό μοχλού μπορεί έτσι να εξηγηθεί η κατάρρευση του μέσου τμήματος του ποδός²².

Η πιο σύγχρονη άποψη επικεντρώνεται στην έντονη και ανεξέλεγκτη φλεγμονώδη απάντηση στο τραύμα¹³⁻¹⁵. Υποστηρίζεται ότι οι ασθενείς με οστεοαρθροπάθεια Charcot παρουσιάζουν ακριβώς αυξημένη φλεγμονώδη απάντηση με παραγωγή προφλεγμονωδών κυτταροκινών¹³⁻¹⁵. Οι προφλεγμονώδεις κυτταροκίνες (Tumour necrosis factor alpha, TNFα; Interleukin 1beta, IL-1β) οδηγούν σε αύξηση του RANKL (receptor activator of nuclear factor kappa B ligand), με αποτέλεσμα την ενεργοποίηση του NF-κB (Nuclear factor κB), που με τη σειρά του αυξάνει την οστεοκλαστική δραστηριότητα¹³⁻¹⁵. Έτσι, η συχνότερη εντόπιση της οστεοαρθροπάθειας Charcot στις αρθρώσεις που συγκρατούνται με συνδέσμους (Lisfranc, Chopart) ίσως να σχετίζεται με φλεγμονώδη διήθηση των συνδέσμων αυτών. Εξάλλου, χαρακτηριστική της φλεγμονώδους διεργασίας είναι και η αύξηση της θερμοκρασίας που παρατηρείται κατά την οξεία φάση¹³⁻¹⁵.

Ένα ενδιαφέρον ερώτημα είναι αν υπάρχουν διαφορές ως προς την παθογένεια μεταξύ των δύο τύπων του ΣΔ. Δυστυχώς δεν υπάρχουν επαρκή δεδομένα για αυτό το θέμα. Σύμφωνα με μελέτη, υπάρχει γενικευμένη οστεοπενία στους τύπου 1 αλλά όχι στους τύπου 2 διαβητικούς ασθενείς με οστεοαρθροπάθεια Charcot²³. Το προσβεβλημένο πόδι παρουσιάζει, βέβαια, οστεοπενία και στους δύο τύπους του ΣΔ. Επίσης η μείωση της αισθητικότητας

ελέγχεται βαρύτερη στους τύπου 2 ασθενείς²³. Οι συγγραφείς καταλήγουν ότι ίσως στους τύπου 1 ασθενείς να εφαρμόζεται καλύτερα η νευροαγγειακή θεωρία (οστεοπόρωση), ενώ στους τύπου 2 η νευροτραυματική (παχύσαρκοι ασθενείς, επαναλαμβανόμενη καταπόνηση του ποδός που δεν γίνεται αντιληπτή λόγω μειωμένης αισθητικότητας)²³.

Αν επιχειρήσουμε μια σύνθεση των απόψεων για την παθογένεια της οστεοαρθροπάθειας Charcot, θα μπορούσαμε να προβούμε στις εξής διαπιστώσεις^{3,4,8,13-18}. Η οστεοαρθροπάθεια Charcot είναι ιδιαίτερα σπάνια, επειδή προϋποθέτει συνδυασμό πολλών παραγόντων. Μπορεί να συνδυάζονται σε άλλοτε άλλο βαθμό η βλάβη του ΑΝΣ με υπερκινητική κυκλοφορία και οστεοπενία καθώς και η βλάβη του ΠΝΣ με υπαισθησία. Πράγματι, όπως επισημαίνουν οι Mabileau και Edmonds, η αλήθεια βρίσκεται στη μέση, μεταξύ νευροπαθητικής και νευροϊσχαιμικής θεωρίας¹⁸. Η φλεγμονώδης απάντηση ενδέχεται να είναι υπέρμετρη¹³⁻¹⁵. Τέλος, το τραύμα αποτελεί κοινό εκλυτικό αίτιο^{3,4,8,13-18}.

Ταξινόμηση

Τα κυριότερα συστήματα ταξινόμησης είναι το κλινικό, το ανατομικό και το ακτινολογικό^{3,4,7,8}. Κλινικά, η οστεοαρθροπάθεια Charcot διακρίνεται σε οξεία και χρόνια. Στην οξεία φάση χαρακτηριστικά ευρήματα είναι το οίδημα, η αυξημένη θερμοκρασία και οι εξελισσόμενες ακτινολογικές αλλοιώσεις. Στη χρόνια φάση η θερμοκρασία μειώνεται και η ακτινολογική εικόνα μονιμοποιείται^{3,4,7,8,24}.

Η επικρατέστερη ανατομική ταξινόμηση είναι εκείνη των Sanders και Frykberg²⁵. Σύμφωνα με αυτήν, διακρίνουμε 5 τύπους εντόπισης: Τύπος 1 (μεσοφαλαγγικές και μεταταρσοφαλαγγικές αρθρώσεις), Τύπος 2 (ταρσομετατάρσιες αρθρώσεις), Τύπος 3 (αρθρώσεις του ταρσού), Τύπος 4 (άρθρωση του αστραγάλου), Τύπος 5 (πτέρνα). Συχνότερος είναι ο Τύπος 2, ενώ σπανιότερος είναι ο Τύπος 5^{3,4,7,24}.

Η ακτινολογική ταξινόμηση (Eichenholtz) περιλαμβάνει τρία στάδια: 1) Στάδιο εγκατάστασης (οξύ), 2) Στάδιο ύφεσης (ύποξυ), 3) Στάδιο σταθεροποίησης (χρόνιο)^{3,4,7,24}. Στο πρώτο στάδιο βρίσκουμε διάχυτο οίδημα, χαλάρωση της άρθρωσης, υπεξάρθρωμα, κατακερματισμό και οστικά ράκη. Το δεύτερο στάδιο διακρίνεται από απορρόφηση των οστικών ρακών με σκλήρυνση και ακινητοποίηση των αρθρώσεων. Στο τελευταίο στάδιο επέρχεται οστική ανακατασκευή^{3,4,7,24}.

Κλινική εικόνα

Οξεία φάση: Πολύ θερμή και ερυθρή, οίδηματώδης άρθρωση με εντυπωσιακά ελάχιστο πόνο^{3,4,7-9,24}. Συχνότερη είναι η εντόπιση στη μεσότητα του ποδός (άρθρωση Lisfranc).

Χρόνια φάση: Η αύξηση της θερμοκρασίας και η ερυθρότητα υποχωρούν, ενώ μπορεί να εγκατασταθούν μόνιμες παραμορφώσεις και μόνιμες ακτινολογικές βλάβες. Τυπικές είναι οι ακόλουθες δύο παραμορφώσεις: κατάγηση της ποδικής καμάρας, με αποτέλεσμα το πέλμα να μοιάζει με τον πάτο κουνιστής πολυθρόνας (rockerbottom deformity) και προπέτεια του έσω χειλούς του ποδός (medial convexity)^{3,4,7-9,24,26}. Ως αποτέλεσμα των παραμορφώσεων, οι πιέσεις στο πόδι κατά τη στάση και βάδιση ανακατανέμονται, και τα σημεία των νέων οστικών προεξοχών δέχονται υψηλή φόρτιση, με απώτερη επιπλοκή την εξέλκωση^{4,9,26,27}. Η τελευταία μπορεί με τη σειρά της να οδηγήσει σε επιμόλυνση και οστεομυελίτιδα^{3,4,7-9,24}.

Φυσική ιστορία: Συνήθως η οστεοαρθροπάθεια Charcot αυτοπεριορίζεται. Στον άκρο πόδα όμως προοδευτικά επιφέρει τοπική οστεοπόρωση^{3,4,7,8,23,26}. Όπως προαναφέρθηκε, στη χρόνια φάση μπορεί να οδηγήσει σε παραμορφώσεις, με αποτέλεσμα την εξέλκωση και την επιμόλυνση^{3,4,7,8}. Σήμερα, βέβαια, με την έγκαιρη διάγνωση οι ανωτέρω επιπλοκές μπορούν να ελαχιστοποιηθούν ή και να αποφευχθούν^{4,8,24}. Το παρήγορο είναι ότι ουσιαστικά ποτέ δεν επανενεργοποιείται. Ωστόσο, μπορεί να προσβληθεί το αντίστοιχο πόδι^{3,4,7,84}. Η μακροχρόνια επιβίωση των ασθενών έχει αποτελέσει αντικείμενο μελέτης με αντικρουόμενα μέχρι τώρα ευρήματα²⁸⁻³¹. Στις παλιότερες μελέτες αναφέρεται χαμηλή θνησιμότητα σε διάστημα παρακολούθησης 1.5 έως 4 έτη^{28,29}. Αντίθετα, στις νεότερες μελέτες, στις οποίες το διάστημα παρακολούθησης είναι μεγαλύτερο (μέση παρακολούθηση 3.7 έτη³⁰ και διάμεση παρακολούθηση 3.4 έτη)³¹ αναφέρεται υψηλότερη θνησιμότητα. Χαρακτηριστικά στην πιο πρόσφατη μελέτη, η οποία περιέλαβε ασθενείς που προσήλθαν με οξεία οστεοαρθροπάθεια μεταξύ 1980 και 2007 σε ειδικό κέντρο, το προσδόκιμο επιβίωσης φάνηκε να μειώνεται κατά 14.4 έτη σε σχέση με τον γενικό πληθυσμό του Ηνωμένου Βασιλείου³¹.

Διάγνωση

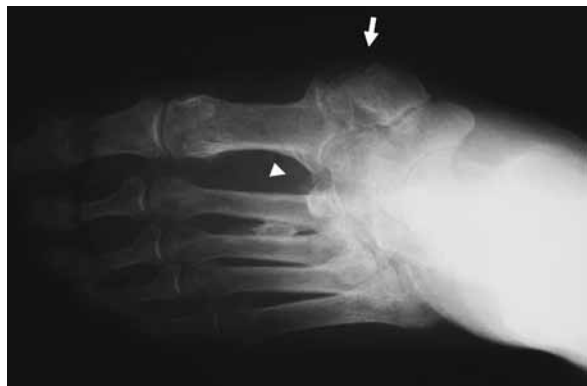
Η διάγνωση στηρίζεται στην κλινική εικόνα, τις ακτινογραφίες, το σπινθηρογράφημα οστών και τη μαγνητική τομογραφία. Αυτές συνοψίζονται κάτωθι.

Κλινική διάγνωση: Ερυθρή και θερμή άρθρωση (> 2 βαθμοί αύξηση θερμοκρασίας σε σύγκριση με το αντίστοιχο πόδι), συνηθέστερα ανώδυνη, είναι τα κύρια κλινικά χαρακτηριστικά που θέτουν την υποψία. Στο ιστορικό σε μικρό ποσοστό ενδέχεται να αναφέρεται τραυματισμός (ακόμα και χειρουργική επέμβαση). Οι ακτινογραφίες στην αρχή μπορεί να είναι φυσιολογικές, ενώ οι κλασικές αλλοιώσεις διαπιστώνονται αργότερα^{3,4,7,8,24}.

Ακτινογραφίες: Παρουσιάζουν χαμηλή ευαισθησία και ειδικότητα, αλλά η προοδευτική τους επιδείνωση είναι χρήσιμη^{3,4,7,24,33,34}. Στο πρόσθιο τμήμα του άκρου ποδός διαπιστώνονται αφαλάτωση, οστική καταστροφή, περιοστική αντίδραση, μικροκατάγματα, κατακερματισμός κεφαλών μεταταρσίων, εικόνα μολυβιού σε μολυβοθήκη στις μεταταρσοφαλαγγικές αρθρώσεις κ.ά. Στο οπίσθιο τμήμα του άκρου ποδός διαπιστώνονται υπεξάρθρωμα της αστραγαλοκνημικής, βλάβη της τροχιλίας του αστραγάλου και κατάγματα περόνης και πτέρυγης. Χαρακτηριστικό πρώιμο εύρημα είναι η διάσταση μεταξύ 1ου-2ου σφηνοειδούς και συστοίχων μεταταρσίων και/ή μικροκάταγμα βάσης 2ου μεταταρσίου^{3,4,7,24,32,33}. Στην εικόνα 3 φαίνεται χαρακτηριστική ακτινογραφία ασθενούς μας στη χρόνια φάση.

Σπινθηρογράφημα τριών φάσεων: Παρουσιάζει αυξημένη πρόσληψη σε όλες τις φάσεις. Η ευαισθησία είναι υψηλή, αλλά η ειδικότητα μέτρια^{4,24,34}. Νεότερα σπινθηρογραφήματα τεσσάρων φάσεων ή με ειδικούς δείκτες επιχειρούν να βελτιώσουν την ευαισθησία και την ειδικότητα³⁵.

Μαγνητική τομογραφία: Σύμφωνα με τελευ-



Εικ. 3. Ακτινογραφία του ποδιού της εικόνας 1. Διακρίνονται η επί τα εντός προβολή του σκαφοειδούς και του πρώτου σφηνοειδούς οστού (βέλος) και η επί τα εκτός πλάγια διολίσθηση του 2^{ου} - 5^{ου} μεταταρσίου.

ταίες μελέτες, η πρωιμότερη εκδήλωση είναι το οίδημα του μυελού, ακολουθούμενο από υποχόνδριες κύστεις. Στην οξεία φάση παρατηρείται μειωμένο σήμα στην T1 και αυξημένο σήμα στην T2 ακολουθία^{4,24,32}. Στη χρόνια φάση παρατηρούνται διάχυτα μειωμένο σήμα του μυελού και κυστικοί σχηματισμοί^{4,24,32}. Η μαγνητική τομογραφία είναι πολύτιμη τόσο για τη διαφορική διάγνωση από οστεομυελίτιδα όσο και για τη διαπίστωση οστεομυελίτιδας σε έδαφος προϋπάρχουσας οστεοαρθροπάθειας Charcot^{24,32}.

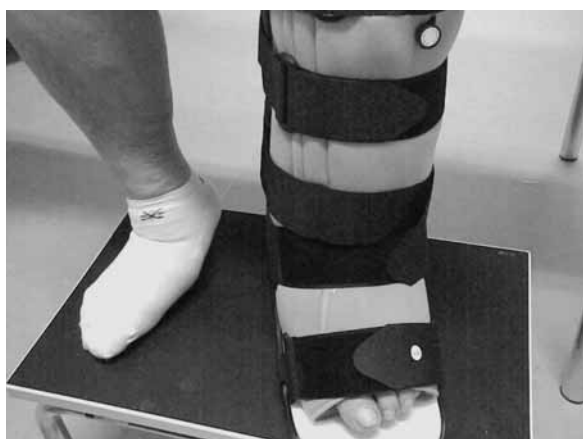Διαφορική διάγνωση

Η διαφορική διάγνωση περιλαμβάνει: 1) Οστεομυελίτιδα, 2) Κυτταρίτιδα, 3) Ουρική αρθρίτιδα, 4) Εν τω βάθει φλεβική θρόμβωση, 5) Ισχαιμία. Πρακτικά, η πιθανότητα οστεομυελίτιδας/κυτταρίτιδας είναι μικρή χωρίς ενεργό εξέγκωση. Επίσης στις ανωτέρω καταστάσεις είναι συχνότερα τα γενικά συμπτώματα (πυρετός, ρίγος) και τα εργαστηριακά ευρήματα λοίμωξης (WBC, CRP)^{4,36}. Με την ακινητοποίηση συνήθως επέρχεται θεαματική βελτίωση της οστεοαρθροπάθειας Charcot. Τέλος, στην εν τω βάθει φλεβική θρόμβωση το οίδημα εντοπίζεται περισσότερο στην κνήμη και όχι στον άκρο πόδα^{3,4,7,8,32,37}.

Αντιμετώπιση

Η αντιμετώπιση διακρίνεται στη συντηρητική, που αποτελεί τη βάση της θεραπείας, τόσο στην οξεία όσο και στη χρόνια φάση, και στη χειρουργική, η οποία έχει κυρίως θέση στη χρόνια φάση, έπειτα από κατάλληλο προγραμματισμό^{3,4,7,8,37-40}.

Συντηρητική αντιμετώπιση: Χρειάζεται άμεση αποφόρτιση για αποφυγή περαιτέρω μηχανικής καταπόνησης και επιβάρυνσης της άρθρωσης^{3,4,7,8,37-41}. Η επείγουσα αποφόρτιση πρέπει να αρχίζει με την κλινική υποψία, ακόμα και με φυσιολογικές ακτινογραφίες^{3,37-42}. Έτσι μπορεί να αποφευχθεί η παραμόρφωση αλλά και η προοδευτική οστεοπενία. Η αποφόρτιση γίνεται με ειδικούς νάρθηκας, κυριότερος από τους οποίους είναι ο εξατομικευμένος νάρθηκας ολικής επαφής, ενώ μπορεί να χρησιμοποιηθεί και ο νάρθηκας τύπου Aircast (Εικ. 4). Ο πρώτος κατασκευάζεται στα μέτρα του ασθενούς από εξειδικευμένο προσωπικό και αποτελείται από ειδικές γάζες, επιδέσμοις, αφρώδες υλικό και κολλητικές ταινίες⁴³. Ο δεύτερος διατίθεται στο εμπόριο και περιέχει τέσσερις αεροθαλάμους που φουσκώνουν με αντλία και επιτρέπουν



Εικ. 4. Αποφόρτιση του αριστερού ποδιού της ασθενούς με χρήση νάρθηκα τύπου Aircast. Από το Εξωτερικό Ιατρείο Διαβητικού Ποδιού, Β' Παθολογική Κλινική, Δημοκρίτειο Πανεπιστήμιο Θράκης.

την αποφόρτιση⁴³. Η αποφόρτιση συνεχίζεται μέχρι τη βελτίωση της κλινικής εικόνας (ύφεση θερμοκρασίας, ακτινολογική σταθεροποίηση)^{3,4,7,8,37,39,40}. Κατά μέσον όρο διαρκεί 6-8 μήνες. Παράλληλα συνιστάται και μείωση της κινητικότητας του ασθενούς. Η επανέναρξη της κινητοποίησης γίνεται πάντοτε βαθμιαία. Στη χρόνια φάση χρειάζεται αποφόρτιση και ακινητοποίηση έπειτα από χειρουργική επέμβαση^{3,4,7,8,37,40}.

Τα διφωσφονικά έχουν δοκιμαστεί στην οξεία φάση ως συμπληρωματική θεραπεία με ικανοποιητικά αποτελέσματα, αλλά τα περισσότερα ειδικά κέντρα δεν τα χρησιμοποιούν στην καθημερινή πράξη^{4,7,37-42,44}. Τα μη στεροειδή αντιφλεγμονώδη, οι υπέρηχοι, η βιταμίνη D, η ηλεκτροθεραπεία κ.ά. έχουν δοκιμαστεί με άλλοτε άλλα αποτελέσματα^{4,7}.

Χειρουργική αντιμετώπιση: Διακρίνουμε ελάσσονες και μείζονες επεμβάσεις^{3,4,7,8,37}. Στις πρώτες ανήκουν η οστεκτομή, που αποσκοπεί στην αφαίρεση της οστικής προεξοχής, και η επιμήκυνση του αχιλλείου τένοντα με στόχο την ευεργετική ανακατανομή των πιέσεων στο πόδι^{3,4,7,8,37}. Στις δεύτερες ανήκουν η αρθρόδεση με στόχο τη σταθεροποίηση της άρθρωσης και ο ακρωτηριασμός ως έσχατη λύση^{3,4,7,8,37}. Απλουστευμένα, οι ενδείξεις περιλαμβάνουν: 1) Αποτυχία συντηρητικής αντιμετώπισης, 2) Παραμόρφωση αστραγαλοκνημιαίας περιοχής, 3) Αστάθεια της άρθρωσης, 4) Επίμονη ή υποτροπιάζουσα εξέλκωση, 5) Απουσία οστεομυελίτιδας^{3,4,7,8,37}. Αντίθετα, αντενδείξεις θεωρούνται οι ακόλουθες: 1) Ενεργός λοίμωξη, 2) Οστεομυελίτιδα, 3) Σοβαρή ισχαιμία, 4) Κακή ρύ-

θμιση του ΣΔ ($HbA_{1c} > 8.5\%$), 5) Κακή κατάσταση των οστών της περιοχής, 6) Υποθρεψία, 7) Κακή γενική κατάσταση, 8) Πτωχή συμμόρφωση^{3,4,7,8,37}.

Έξι σημεία για τον κλινικό ιατρό

Συνοπτικά μπορούμε να τονίσουμε τα ακόλουθα έξι σημεία, τα οποία δεν πρέπει να διαλάθουν της προσοχής του κλινικού ιατρού^{37,45}:

1. Η οξεία οστεοαρθροπάθεια Charcot μιμείται την κυτταρίτιδα ή σπανιότερα τη φλεβοθρόμβωση: όμως η ερυθρότητα είναι διάχυτη και το άλγος ελάχιστο.

2. Η απουσία πόνου μπορεί να παραπλανήσει τόσο τον ιατρό όσο και τον ασθενή.

3. Αρχικά οι ακτινογραφίες μπορεί να είναι φυσιολογικές.

4. Χρειάζεται άμεση ακινητοποίηση σε ασθενείς με ύποπτη κλινική εικόνα.

5. Η εκπαίδευση του ασθενούς μπορεί να προλάβει τις επιπλοκές.

6. Η επανορθωτική χειρουργική έχει θέση στην αντιμετώπιση των μόνιμων παραμορφώσεων και/ή της αστάθειας της άρθρωσης.

Συμπεράσματα

Συμπερασματικά, ο ιατρός πρέπει να υποψιαστεί την οστεοαρθροπάθεια Charcot σε κάθε ασθενή με διαβητική νευροπάθεια και θερμότητα, ερυθρότητα, συνηθέστερα ανώδυνη, άρθρωση^{3,4,7,8,37,45,46}. Στην πράξη η διάγνωση παραμένει κλινική, αλλά μπορεί να επιβεβαιωθεί με τις σύγχρονες απεικονιστικές μεθόδους^{3,4,7,8,37,45,46}. Συνιστάται άμεση ακινητοποίηση επί κλινικής υποψίας μέχρι την επιβεβαίωση. Σε αμφιβολία/υπόνοια οστεομυελίτιδας, μπορεί να γίνει συγχροήγηση αντιβίωσης, ενώ η χειρουργική θεραπεία έχει θέση κυρίως στη χρόνια φάση^{3,4,7,8,37,45,46}. Η επαγρύπνηση και η έγκαιρη αντιμετώπιση βελτιώνουν κατά πολύ την πρόγνωση του διαβητικού ποδιού⁴⁷. Η βελτίωση της θεραπευτικής προσπάθειας αποτελεί μάλιστα αδήριτη ανάγκη για τη χώρα μας, όπου τα περιθώρια μείωσης της νοσηρότητας είναι τεράστια⁴⁸.

Abstract

Papanas N. Charcot osteoarthropathy in the diabetic foot. Hellen Diabetol Chron 2011; 1: 15-22.

The diabetic foot remains a major cause of morbidity. In diabetes, Charcot osteoarthropathy represents a specific manifestation of neuropathy. Two traditional theories have been proposed for its pathoge-

nesis. The first involves dysfunction of autonomic nervous system, leading to increased blood flow to the foot. This, in turn, promotes osteoclastogenesis and results in bony changes. The second theory involves loss of pain and protective sensation due to peripheral neuropathy. As a result, the foot is susceptible to repeated injury, leading to bony pathology. More recently, other underlying mechanisms have been identified, the most important being excessive local inflammation. In clinical practice, Charcot osteoarthropathy becomes manifest as a red, hot, swollen foot, usually painless, in patients with overt neuropathy, and it is frequently precipitated by minor trauma. Charcot osteoarthropathy may be divided into the acute and the chronic phase. Appropriate diagnosis is based on this clinical picture (interpreted with a high level of suspicion), as well as imaging studies (plain X-rays, bone scintigraphy, Magnetic Resonance Imaging). The cornerstone of management is prompt and meticulous off-loading until the signs of local inflammation recede. Surgery is usually reserved for cases with chronic severe deformities and/or joint instability.

Βιβλιογραφία

1. Papanas N, Maltezos E. The diabetic foot: established and emerging treatments. *Acta Clin Belg* 2007; 62: 230-8.
2. Boulton AJM. The diabetic foot: grand overview, epidemiology and pathogenesis. *Diabetes Metab Res Rev* 2008; 24: Suppl 1: S3-S6.
3. Jeffcoate W, Lima J, Nobrega L. The Charcot foot. *Diabet Med* 2000; 17: 253-8.
4. Rajbhandari SM, Jenkins RC, Davies C, Tesfaye S. Charcot neuroarthropathy in diabetes mellitus. *Diabetologia* 2002; 45: 1085-96.
5. Charcot JM. Sur quelques arthropathies qui paraissent dependre d'une lesion du cerveau ou de la moelle epiniere. *Arch Des Phys Norm et Pathol* 1868; 1: 161-78.
6. Sanders LJ. The Charcot foot: historical perspective. *Diabetes Metab Res Rev* 2004; 20: Suppl 1: S4-S8.
7. Stefansky SA, Rosenblum BI. The Charcot foot: a clinical challenge. *Int J Low Extrem Wounds* 2005; 4: 183-7.
8. Trempman E, Nihal A, Pinzur MS. Current topics review: Charcot neuroarthropathy of the foot and ankle. *Foot Ankle Int* 2005; 26: 46-63.
9. Μυγδάλης ΗΝ. Νευροπαθητική αρθροπάθεια ή άρθρωση Charcot. Στο: Μυγδάλης ΗΝ, Το διαβητικό πόδι, Αθήνα, Ιατρικές Εκδόσεις Ζήτα, 2002: 163-82.
10. Baker N, Green AQ, Rayman G. The importance of a good blood supply in development of Charcot Neuroarthropathy: Charcot neuro-arthropathy following bypass surgery in both limbs. Presented in the 7th Meeting of the Diabetic Foot Study Group of the European Association for the Study of Diabetes, Il Ciocco, Pisa, Italy, 11th-14th September 2008. Book of Abstracts, 76 (Poster 9).
11. Petrova NL, Foster AV, Edmonds ME. Difference in presentation of Charcot osteoarthropathy in type 1 compared with type 2 diabetes. *Diabetes Care* 2004; 27: 1235-6.
12. Jeffcoate WJ, Game F, Cavanagh PR. The role of proinflammatory cytokines in the cause of neuropathic osteoarthropathy (acute Charcot foot) in diabetes. *Lancet* 2005; 366(9502): 2058-61.
13. Jeffcoate WJ. Theories concerning the pathogenesis of the acute Charcot foot suggest future therapy. *Curr Diab Rep* 2005; 5: 430-5.
14. Jeffcoate W. Vascular calcification and osteolysis in diabetic neuropathy-is RANK-L the missing link? *Diabetologia* 2004; 47: 1488-92.
15. Jeffcoate WJ, Game F, Cavanagh PR. The role of proinflammatory cytokines in the cause of neuropathic osteoarthropathy (acute Charcot foot) in diabetes. *Lancet* 2005; 366: 2058-61.
16. Salgami EV, Bowling FL, Whitehouse RW, Boulton AJ. Charcot neuroarthropathy: an unusual case and a review of the literature. *Int J Low Extrem Wounds* 2006; 5: 207-12.
17. Chantelau E, Onvlee GJ. Charcot foot in diabetes: farewell to the neurotrophic theory. *Horm Metab Res* 2006; 38: 361-7.
18. Mabileau G, Edmonds ME. Role of neuropathy on fracture healing in Charcot neuro-osteoarthropathy. *J Musculoskelet Neurol Interact* 2010; 10: 84-91.
19. Young MJ, Marshall A, Adams JE, Selby PL, Boulton AJ. Osteopenia, neurological dysfunction, and the development of Charcot neuroarthropathy. *Diabetes Care* 1995; 18: 34-8.
20. Stevens MJ, Edmonds ME, Foster AV, Watkins PJ. Selective neuropathy and preserved vascular responses in the diabetic Charcot foot. *Diabetologia* 1992; 35: 148-54.
21. Grant WP, Sullivan R, Sonenshine DE, et al. Electron microscopic investigation of the effects of diabetes mellitus on the Achilles tendon. *J Foot Ankle Surg* 1997; 36: 272-8.
22. Armstrong DG, Lavery LA. Elevated peak plantar pressures in patients who have Charcot arthropathy. *J Bone Joint Surg Am* 1998; 80: 365-9.
23. Petrova NL, Foster AV, Edmonds ME. Calcaneal bone mineral density in patients with Charcot neuropathic osteoarthropathy: differences between Type 1 and Type 2 diabetes. *Diabet Med* 2005; 22: 756-61.
24. Buttkie J. Identifying the Charcot foot. *Adv Skin Wound Care* 2006; 19: 189-90.
25. Sanders LJ, Frykberg RG. Diabetic neuropathic osteoarthropathy: The Charcot foot. In: Frykberg RG (Ed). *The high risk foot in diabetes mellitus*, New York: Churchill Livingstone, 1991: 297-338.
26. Μυγδάλης Η, Watkins P. Η φυσική εξέλιξη της νευροπαθητικής οστεοπάθειας (άρθρωση Charcot) στο διαβητικό πόδι. *Αρχεία Ελληνικής Ιατρικής* 1987; 4: 208-10.
27. Διδάγγελος Τ, Γεώργια Σ, Άρσος Γ, Ριζοπούλου Δ, Καρακατσάνης Κ, Καραμήτσος Δ. Επούλωση χρόνιου νευροπαθητικού έλκους πέλματος με τοπική εφαρμογή αυξητικού παράγοντα. *Ελληνικά Διαβητολογικά Χρονικά* 2006; 19: 313-9.

28. *Armstrong DG, Todd WF, Lavery LA, Karkless LB, Bushman TR.* The natural history of acute Charcot's arthropathy in a diabetic foot specialty clinic. *Diabet Med* 1997; 14: 357-63.
29. *Fabrin J, Larsen K, Holstein P.* Long-term follow-up in diabetic Charcot feet with spontaneous onset. *Diabetes Care* 2000; 23: 796-800.
30. *Gazis A, Pound N, Macfarlane R, Treece K, Game FJ, Jeffcoate WJ.* Mortality in patients with diabetic neuropathic osteoarthropathy (Charcot foot). *Diabet Med* 2004; 21: 1243-6.
31. *Van Baal J, Hubbard R, Game F, Jeffcoate W.* Mortality associated with acute Charcot foot and neuropathic foot ulceration. *Diabetes Care* 2010; 33: 1086-9.
32. *Chantelau E, Poll LW.* Evaluation of the Diabetic Charcot Foot by MR Imaging or Plain Radiography— an Observational Study. *Exp Clin Endocrinol Diabetes* 2006; 114: 428-31.
33. *Μυγδάλης Η, Watkins P.* Η ακτινολογική εικόνα της νευροπαθητικής αρθροπάθειας (άρθρωση Charcot) στο σακχαρώδη διαβήτη. *Ελληνική Ακτινολογία* 1987; 18: 25-31.
34. *Giurato L, Uccioli L.* The diabetic foot: Charcot joint and osteomyelitis. *Nucl Med Commun* 2006; 27: 745-9.
35. *Tomas MB, Patel M, Marvin SE, Palestro CJ.* The diabetic foot. *Br J Radiol* 2000; 73: 443-50.
36. *Petrova NL, Moniz C, Elias DA, Buxton-Thomas M, Bates M, Edmonds ME.* Is there a systemic inflammatory response in the acute Charcot foot? *Diabetes Care* 2007; 30: 997-8.
37. *Frykberg RG, Zgonis T, Armstrong DG, et al.* Diabetic foot disorders: a clinical practice guideline (2006 revision). *J Foot Ankle Surg* 2006; 45 (5 Suppl): S1-66.
38. *Jude E.* Medical treatment of Charcot neuroarthropathy. Στο: Βογιατζόγλου Δ, Το διαβητικό πόδι, Αθήνα, Ιατρικές Εκδόσεις ΓΒ Παρισιάνου, 2008: 327-34.
39. *Wukich DK, Sung W.* Charcot arthropathy of the foot and ankle: modern concepts and management review. *J Diabetes Complications* 2009; 23: 409-26.
40. *Petrova NL, Edmonds ME.* Charcot neuro-osteoarthropathy—current standards. *Diabetes Metab Res Rev* 2008; 24 (Suppl 1): S58-S61.
41. *Ζιάκας Γ, Σαββόπουλος Χ, Κουνανής Α και συν.* Νευροαρθροπάθεια Charcot σε γυναίκα με σακχαρώδη διαβήτη. *Ελληνική Ιατρική* 1998; 64: 228-30.
42. *Chantelau E.* The perils of procrastination: effects of early vs. delayed detection and treatment of incipient Charcot fracture. *Diabet Med* 2005; 22: 1707-12.
43. *Παπάνας Ν.* Θεραπευτική αντιμετώπιση του διαβητικού ποδιού. *Ιατρική* 2008; 94: 398-408.
44. *Lewis G, Janna S.* Alendronate in bone cement: fatigue life degraded by liquid, not by powder. *Clin Orthop Relat Res* 2006; 445: 233-8.
45. *Caputo GM, Ulbrecht J, Cavanagh PR, Juliano P.* The Charcot foot in diabetes: six key points. *Am Fam Physician* 1998; 57: 2705-10.
46. *Μυγδάλης ΗΝ, Βαρβαρίγος Ν, Κέρκουλας Ε, Ταρσβήρα Α.* Νευροπαθητική αρθροπάθεια (άρθρωση Charcot) στο σακχαρώδη διαβήτη. *Ελληνική Ρευματολογία* 1997; 8: 279-82.
47. *Papanas N, Maltezos E, Edmonds M.* St. Vincent declaration after 15 years or who cleft the devil's foot? *Vasa* 2006; 35: 3-4.
48. *Papanas N, Maltezos E.* The diabetic foot: A global threat and a huge challenge for Greece. *Hippokratia* 2009; 13: 199-204.

Λέξεις-κλειδιά:

Ακρωτηριασμοί
 Διαβητική νευροπάθεια
 Διαβητικό πόδι
 Σακχαρώδης Διαβήτης
 Οστεοαρθροπάθεια Charcot

Key-words:

Amputation
 Charcot osteoarthropathy
 Diabetes mellitus
 Diabetic foot
 Diabetic neuropathy